



Федеральное государственное учреждение  
**Российский научно-исследовательский  
институт травматологии и ортопедии**  
им. Р.Р.Вредена Росмедтехнологий



# ОПЫТ РЕВИЗИОННОГО ЭНДОПРОТЕЗИРОВАНИЯ ТАЗОБЕДРЕННОГО СУСТАВА

В.М. Машков, И.Е. Шахматенко  
Н.В.Безродная, Е.Л. Несенюк

- Независимо от того, какой имплантат был использован при первичном эндопротезировании, рано или поздно встает вопрос о необходимости его замены из-за возникновения асептического расшатывания КОМПОНЕНТОВ



- Развитие неустойчивости вертлужного компонента эндопротеза тазобедренного сустава может сопровождаться пролабированием дна истинной вертлужной впадины и протрузией вертлужного компонента в полость малого таза



- До 2000 года в случаях нестабильности вертлужного компонента с пролабированием дна вертлужной впадины использовалась имплантация вертлужного компонента на большом количестве костного цемента



Имплантация вертлужного компонента на  
большом количестве костного цемента



Разрушение цементной мантии



Нестабильность вертлужного компонента  
с массивным дефектом впадины



- С 2000 года в случаях протрузии дна вертлужной впадины мы стали применять антипротрузионные конструкции – кольца Бурш-Шнайдера и Мюллера, а с 2007 года в случаях дефектов стенок вертлужной впадины – аугменты из пористого танталового материала



# Антипротрузионные конструкции производства «Zimmer»



- УКРЕПЛЯЮЩЕЕ КОЛЬЦО  
МЮЛЛЕРА



- АНТИПРОТРУЗИОННОЕ  
КОЛЬЦО («чашка»)  
БУРШ-ШНАЙДЕРА

# Танталовые вертлужные компоненты и аугменты производства «Zimmer»



# Показания к применению аугментов из пористого танталового биоматериала

- Ревизионное эндопротезирование тазобедренного сустава в случаях с небольшими дефектами стенок вертлужной впадины, которые препятствуют стабильной фиксации вертлужного компонента пресс-фит в нормальной анатомической позиции (тип IIIA по классификации W. Paprosky, 1994)



# Показания к применению кольца Мюллера

- Первичное эндопротезирование при недостаточном запасе костной ткани
- Ревизионное эндопротезирование при сегментарных дефектах стенок вертлужной впадины, затрагивающих менее половины её окружности (тип IIIA по классификации W. Paprosky, 1994)



# Показания к применению антипротрузионного кольца Бурш-Шнайдера

- При первичном эндопротезировании в случаях ацетабулярных переломов
- При разрушении вертлужной впадины метастазами
- При ревизионном эндопротезировании тазобедренного сустава в случаях с большими дефектами дна или крыши вертлужной впадины, при которых невозможно достичь стабильной фиксации другими типами имплантатов (тип IIIB по классификации W. Paprosky, 1994)



- При необходимости замены бедренного компонента операция может осложниться необходимостью удаления его самого, а также костного цемента, который применялся для фиксации при предыдущих операциях



- Если цемент был удален не полностью, при закрытой подготовке костного ложа для имплантации нового бедренного компонента, может произойти перелом или растрескивание диафиза бедренной кости



- В случаях ревизионного эндопротезирования при наличии цементной фиксации нестабильного бедренного компонента мы стали использовать трансфemorальный доступ, который позволяет удалить цемент полностью, сформировать костное ложе и имплантировать ревизионный бедренный компонент с пористым покрытием для бесцементной фиксации



При выполнении ревизионного эндопротезирования с использованием трансфemorального доступа в качестве бедренного компонента нами использованы ревизионные бедренные компоненты Solution производства “De Puy, J&J” (32), Wagner производства “Zimmer” (4) и один индивидуально изготовленный



# Показания к применению ревизионного бедренного компонента Solution производства “De Puy, J&J” (изогнутый в сагиттальной плоскости, длина 254 мм)

- Первичное и ревизионное эндопротезирование при цилиндрической и изогнутой в сагиттальной плоскости форме костно-мозгового канала бедренной кости, когда невозможно достичь стабильной фиксации в её проксимальном отделе из-за деформации или дефекта вертельной области



# Показания к применению ревизионного бедренного компонента Wagner производства “Zimmer” (прямой бедренный компонент, длина 265 мм)

- Первичное и ревизионное эндопротезирование при конусовидной и прямой форме костно-мозгового канала бедренной кости, когда невозможно достичь стабильной фиксации в её проксимальном отделе из-за деформации или дефекта вертельной области



Нами выполнено 32 операции ревизионного эндопротезирования с заменой только вертлужного компонента,  
2 – с заменой только бедренного компонента, и  
37 – тотальных ревизий с использованием трансфemorального доступа для удаления нестабильного бедренного компонента



Ревизионное эндопротезирование с заменой только вертлужного компонента выполнялось из передне-наружного доступа, тотальные ревизии – из задне-наружного доступа



Из оперированных пациентов было  
39 женщин и 32 мужчины  
в возрасте от 26 до 72 лет



Нами выполнено 2 операции ревизионного  
эндопротезирования с использованием  
танталовых аугментов,  
12 операций с использованием кольца  
Мюллера,  
54 - с имплантацией антипротрузионного  
кольца Бурш-Шнайдера



# Критерии оценки эффективности лечения

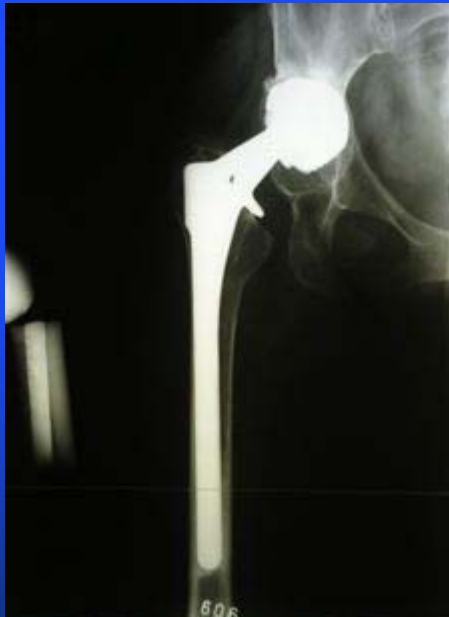- Отсутствие боли
- Амплитуда движений в суставе
- Опороспособность конечности
- Одинаковая длина нижних конечностей
- Рентгенологические данные

Функциональный исход оценивался по шкале Харриса

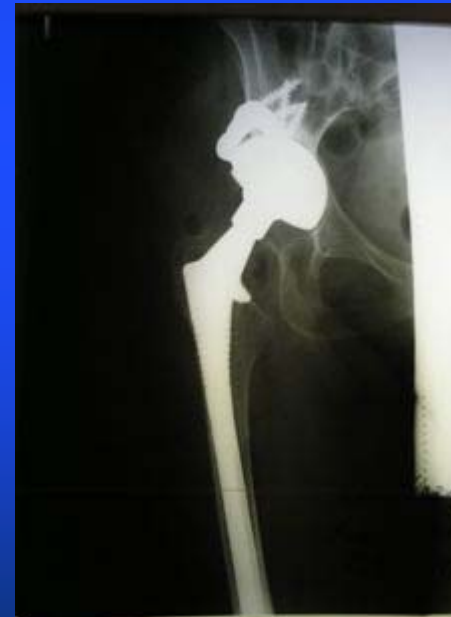

# Пациентка Р., 47 лет

- Рентгенограмма при поступлении

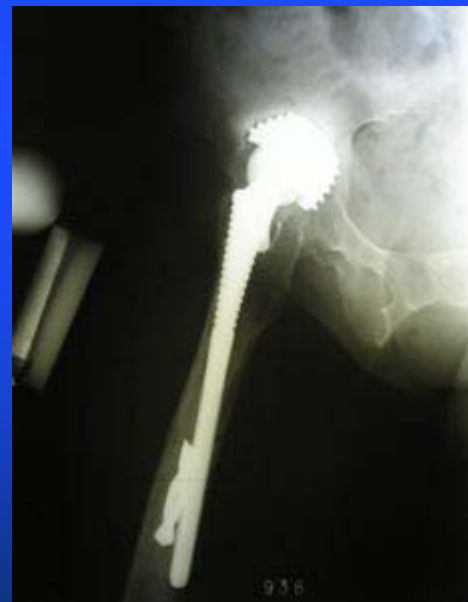
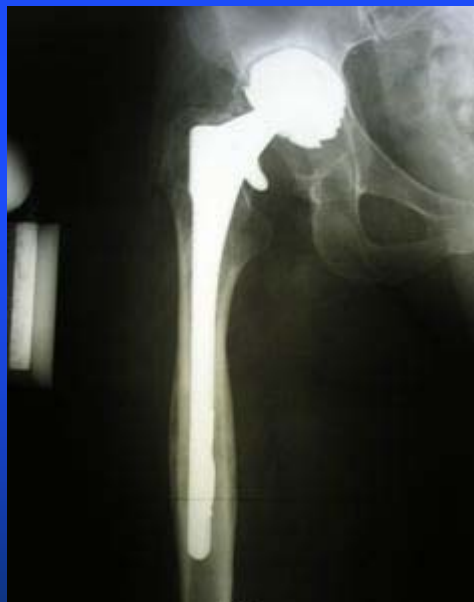
- Рентгенограмма через 3 месяца после реэндопротезирования



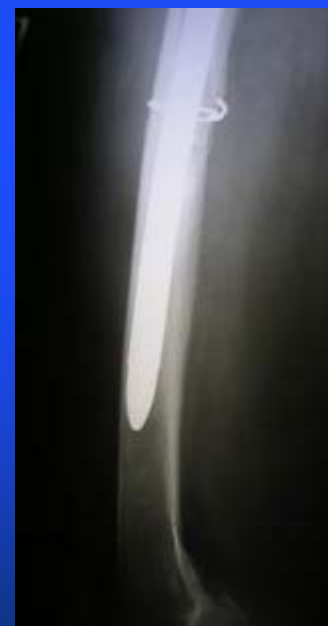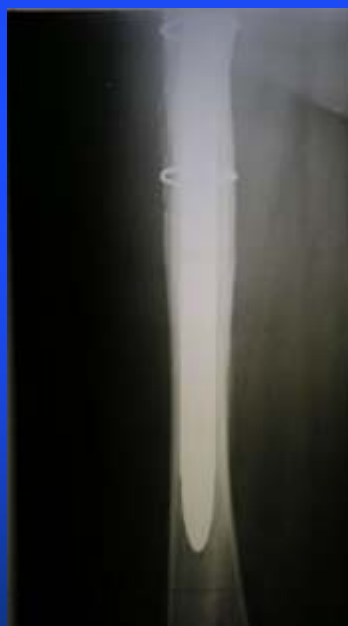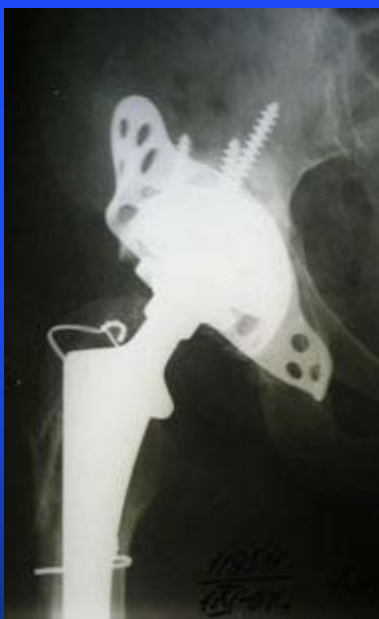
# Пациентка К., 49 лет

- Рентгенограмма при поступлении
- Ножка эндопротеза перфорирует диафиз, отломок сверла в костно-мозговом канале



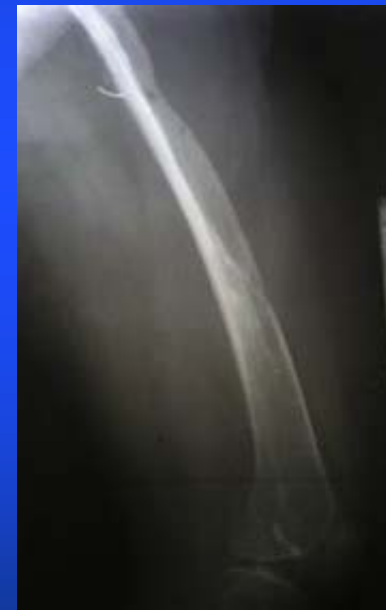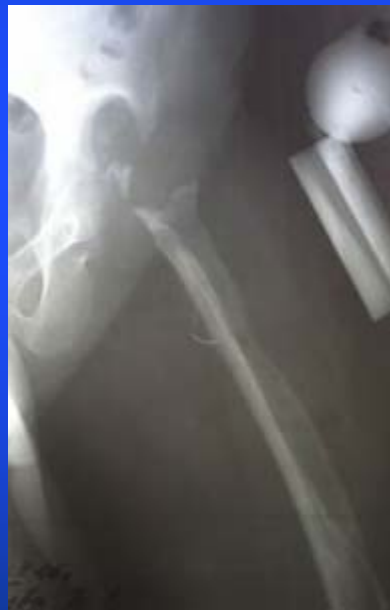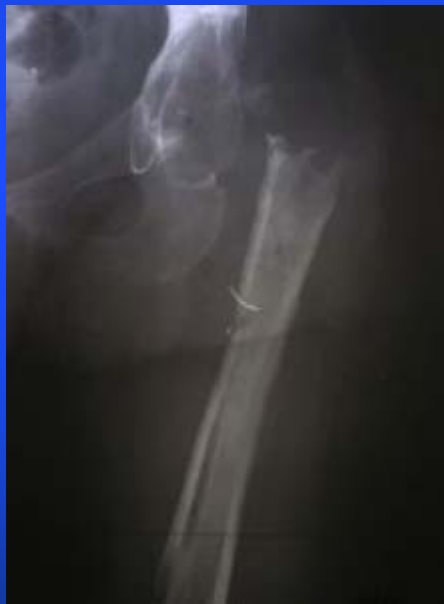# Пациентка К., 49 лет

- Рентгенограммы через 2 года после ревизионной операции



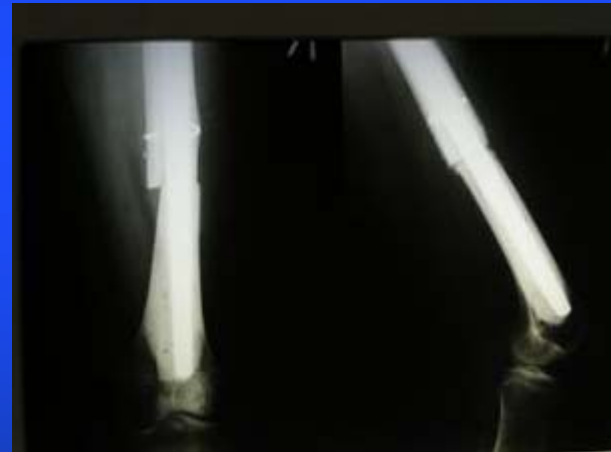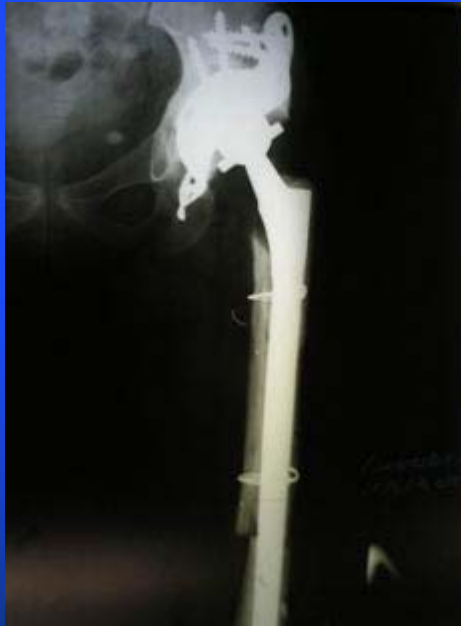# Пациентка Е., 47 лет

- Рентгенограммы при поступлении



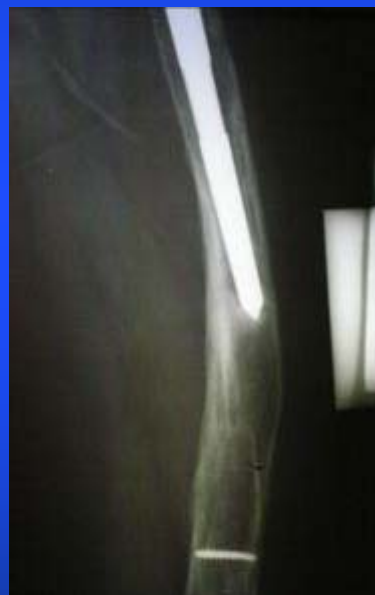# Пациентка Е., 47 лет

- Рентгенограммы через 1 год после операции



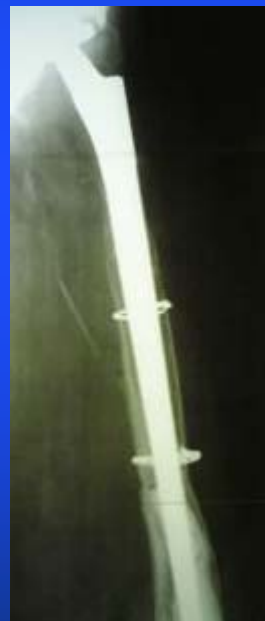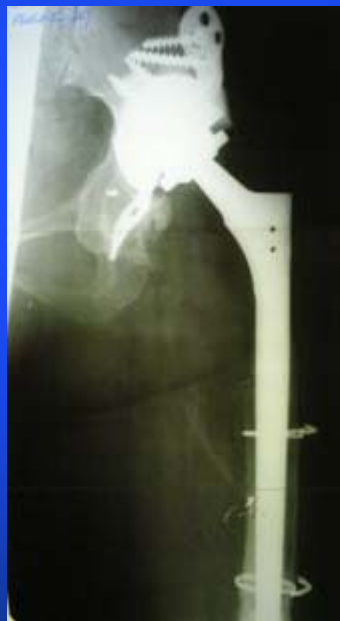# Пациентка К., 29 лет

- Рентгенограммы при поступлении



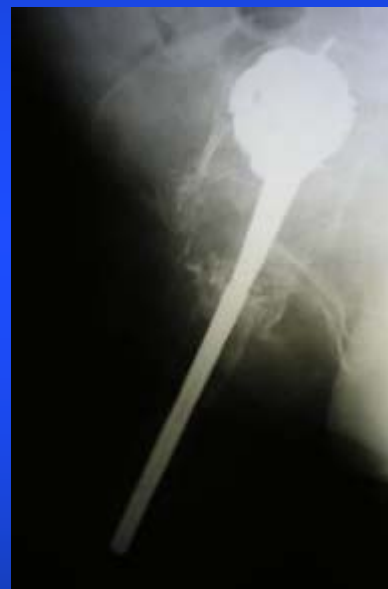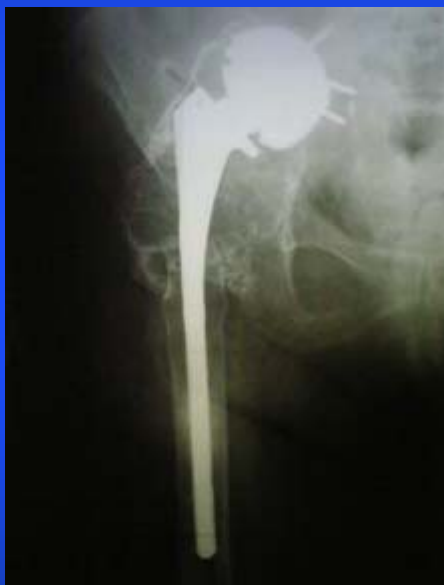# Пациентка К., 29 лет

- Рентгенограммы через 2,5 года после реэндопротезирования



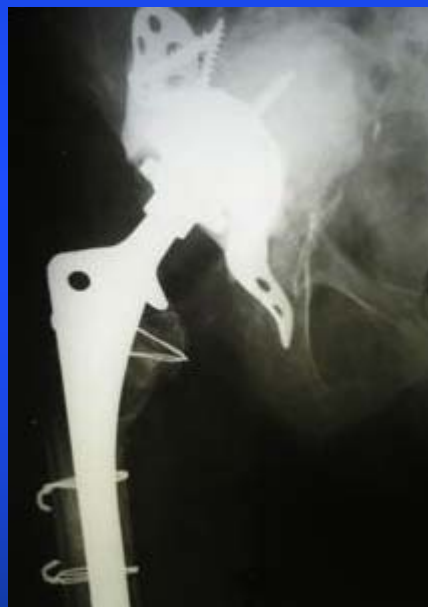# Пациентка Ш., 52 лет

- Рентгенограммы при поступлении



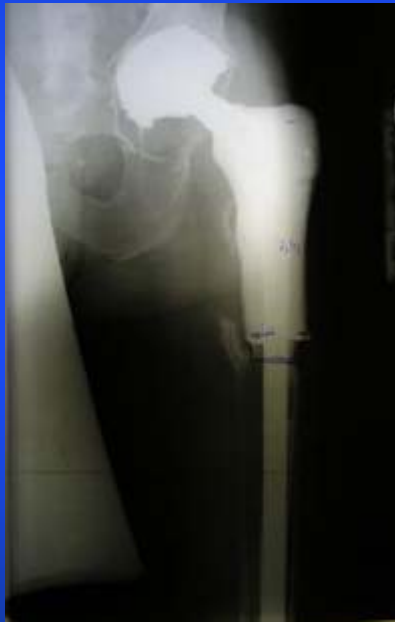# Пациентка Ш., 52 лет

- Рентгенограммы через 3,5 года после реэндопротезирования



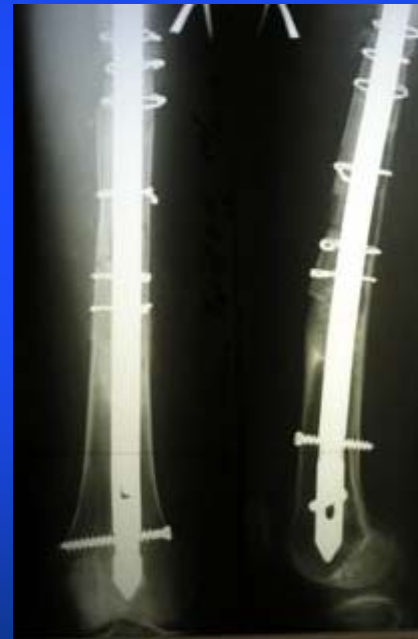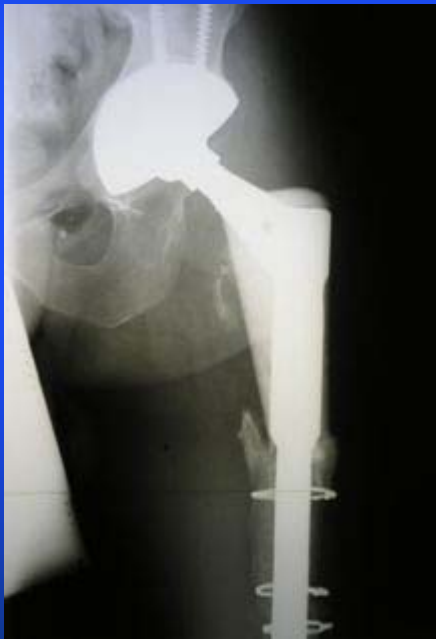# Пациент Г., 46 лет

- Рентгенограммы при поступлении



# Пациент Г., 46 лет

- Рентгенограммы через 3 месяца после операции



- Результаты прослежены у всех пациентов в сроки от 3 месяцев до 84 месяцев



# Результаты

- Рейтинговая оценка по шкале Харриса в группе пациентов с заменой только вертлужного компонента с использованием опорных колец изменилась с 39,4 +/- 8,2 до 86,2 +/- 3,9 баллов
- В группе пациентов с использованием трансфemorального доступа – с 26,8 +/- 9,4 до 80,6 +/- 6,6 баллов



# Осложнения в раннем послеоперационном периоде

- У 5 больных (7,0%) – нагноение гематомы в области послеоперационной раны, что потребовало повторных операций – санации гнойного очага, причем у 3 (4,2 %) эндопротезы были удалены
- У 4-х больных (5,6%) – вывих головки эндопротеза вследствие слабости мышц на фоне рубцового перерождения тканей, что потребовало повторных операций – открытого вправления вывиха



# Выводы

- Применение опорных и поддерживающих колец обеспечивает первичную и вторичную долговременную фиксацию с положительным клиническим результатом
- Использование бедренных компонентов системы Solution и Wagner обеспечивает первичную и вторичную долговременную дистальную фиксацию с положительным клиническим результатом
- Выбор длины и диаметра бедренного компонента определяется протяженностью дефекта бедренной кости, причем глубина плотной дистальной фиксации должна составлять не менее 60 - 90 мм





**Благодарю за  
внимание !**



**ФГУ РНИИТО им. Р.Р.Вредена  
Росмедтехнологий**

